

Digital imaging especially for Teledermatology, what standards must be met?

Mehdizadeh H, Bahaeddinbeigi K

Over the past decade telemedicine services particularly for dermatology disease has seen a significant progress and has become a part of routine medical services. In Iran although it has not been used in practices but a few relevant research projects have been conducted. The considerable and important point which has not been paid attention is following the standards for image caption from skin lesions. Not meeting these points can face the consultant with problem and lead to a miss diagnosis by specialist. Due to its important American Telemedicine Association has developed a comprehensive guideline for this purpose.

Having considered that any similar article has not been published in Iran yet, this paper sought to conduct a comprehensive review on the resources and available standards throughout the globe between ۱۹۹۷ to ۲۰۱۱ in Teledermatology domain to describes digital imaging principals including the minimum requirements for Teledermatology digital imaging ,imaging of skin disease , distances, use of macros, use of flush and compression. This can be of benefit for all researchers and physicians working in this area to provide better telemedicine services.

Keywords: Teledermatology,Digital Imaging,

جهت تصویر برداری دیجیتال ویژه تشخیص بیماری‌های پوست از راه دور^۱ چه استانداردهایی را باید رعایت کرد؟

حامد مهدی زاده^۱، دکتر کامبیز بهاء‌الدین بیگی^{۲*}

^۱ کارشناسی ارشد انفورماتیک پزشکی، دانشکده مدیریت و اطلاع‌رسانی پزشکی، دانشگاه علوم پزشکی تهران
^۲ متخصص تله‌مدیسن و سلامت الکترونیک، استادیار و عضو هیئت علمی دانشگاه علوم پزشکی کرمان

h-mehdizadeh@razi.tums.ac.ir
kambizb221@gmail.com

چکیده

در طول دهه اخیر خدمات پزشکی از راه دور مخصوص بیماری‌های پوست پیشرفت چشمگیری داشته و در بسیاری از نقاط جهان جزو سیستم روتین خدمات پزشکی شده است. در ایران نیز اگر چه از این خدمات به صورت عملی کمتر بهره‌ای برده می‌شود اما پژوهش‌های متعددی در این زمینه انجام شده است. نکته قابل توجه و مهمی که در این حوزه کمتر به آن پرداخته شده رعایت استانداردهای تصویر برداری از ضایعات پوستی می‌باشد. عدم رعایت برخی نکات می‌تواند مشاوره دهنده را با مشکل مواجه ساخته و منجر به تشخیص گذاری اشتباه توسط پزشکان متخصص گردد. اهمیت این مسئله تا حدی است که انجمن پزشکی از راه دور آمریکا استاندارد جامع و مفصلی را در این مورد پیشنهاد کرده است.

باتوجه به اینکه تاکنون در ایران مقاله مشابهی در این زمینه به چاپ نرسیده این مقاله در نظر دارد تا با انجام یک مرور جامع بر روی منابع و استانداردهای موجود در جهان و مقالات منتشر شده بین سال‌های ۱۹۹۷ تا ۲۰۱۱ در حوزه تشخیص بیماری‌های پوستی از راه دور، به شرح اصول عکاسی دیجیتال و جنبه‌های مختلف تصویر برداری از جمله حداقل نیازمندی‌ها برای تصویربرداری در تشخیص بیماری‌های پوستی از راه دور، تکنیک‌های تصویر برداری از ضایعات پوستی، فواصل، وضوح، تصویر برداری ماکرو، استفاده از فلاش، تصویر برداری قرینه، فشردگی، توجه به تعادل بین حجم تصاویر و کیفیت مورد قبول جهت انجام یک مشاوره از راه دور پردازد که می‌تواند گام موثری در راستای افزایش آگاهی متخصصان در این زمینه و در نتیجه بهبود اثر بخشی و بکارگیری آن در درمان بیماری‌های پوستی از راه دور باشد.

کلمات کلیدی: تشخیص بیماری‌های پوستی از راه دور، تصویربرداری دیجیتال

^۱ Tele dermatology

مقدمه:

پزشکی از راه دور^۱ حوزه جدیدی است که از فن آوری نوین ارتباطات از راه دور، به منظور تبادل اطلاعات پزشکی استفاده می‌کند. هدف نهایی از به کارگیری این فن آوری، افزایش اثر بخشی مراقبت‌های بهداشتی از طریق افزایش تداوم مراقبت، دقت و کاهش زمان لازم برای ارائه تشخیص‌ها می‌باشد. (۱) طی یک دهه گذشته پزشکی از راه دور به صورت گسترده‌ای در مراقبت بهداشتی به کار گرفته شده است. فن آوری پزشکی از راه دور در اشکال مختلفی از جمله رادیولوژی از راه دور^۲، تشخیص بیماری‌های پوستی از راه دور^۳، مراقبت در منزل از راه دور^۴، جراحی از راه دور^۵، مشاوره از راه دور، آموزش از راه دور^۶ و غیره قابل استفاده می‌باشد (۲،۳) از کاربردهای مهم و رایج پزشکی از راه دور، استفاده از آن برای تشخیص و درمان بیماری‌های پوستی می‌باشد. بیماری‌های پوستی بخاطر ماهیت بصری، به خصوص بعد از ظهور عکاسی دیجیتال، تخصصی ایده آل برای معرفی و کاربرد پزشکی از راه دور می‌باشد. (۴) هدف اصلی استفاده از پزشکی از راه دور در تشخیص بیماری‌های پوستی، افزایش دسترسی به خدمات مراقبتی و بهداشتی پوستی با صرف حداقل منابع مادی برای افراد می‌باشد. (۵،۶)

در این روش با استفاده از دوربین دیجیتال تصاویر رنگی با وضوح بالا از محل ضایعه تهیه شده و سپس به همراه اطلاعات بالینی بیمار که شامل شکایت اصلی بیمار، تاریخچه بیماری، سوابق خانوادگی بیماری، حساسیت‌های دارویی و سایر اطلاعات مربوط به بیمار است برای پزشک متخصص پوست ارسال می‌شود تا با بررسی این اطلاعات، پزشک متخصص برای بیمار تشخیص و طرح درمانی ارائه کند. (۷،۸) عامل کلیدی و مهم کیفیت تصاویر اخذ شده از ضایعات پوستی بیمار می‌باشد که نقش اساسی در میزان دقت و صحت تشخیص‌های ارائه شده توسط پزشک متخصص دارد. (۹) در واقع تصاویر با کیفیت و استاندارد یکی از عوامل مهم در تشخیص بیماری‌های پوستی از راه دور بوده و رابطه مستقیمی با میزان صحت و دقت تشخیص‌ها دارد. به طوریکه با افزایش کیفیت تصاویر میزان صحت و تطابق تشخیص‌ها و طرح‌های درمانی ارائه شده در تشخیص بیماری‌های پوستی از راه دور افزایش می‌یابد. (۱۰)

امروزه دوربین‌های دیجیتالی پیشرفت‌های چشمگیری داشته‌اند و با قیمت مناسب و تقریباً ارزان در دسترس عموم هستند. عکسبرداری دیجیتال بصورت مجازی جایگزین روش معمول عکسبرداری با فیلم شده است. در حیطه علوم پزشکی نیز استفاده از دوربین‌های دیجیتال، تصاویر بالینی را تحت تاثیر قرار داده است. (۱۱) تصاویر دیجیتال اساس تشخیص بیماری‌های پوستی از راه دور به روش ذخیره و ارسال می‌باشد. یک تصویر دیجیتال مناسب می‌تواند نوع ضایعه را مشخص کرده و به همراه تاریخچه بالینی بیمار برای متخصصان بیماری‌های پوستی ارسال شود تا بتوانند تشخیص مناسبی برای آن ارائه کنند (۱۲،۱۳) و در نتیجه باعث افزایش

^۱ Telemedicine

^۲ Teleradiology

^۳ Teledermatology

^۴ Telehomecare

^۵ Telesurgery

^۶ Teleeducation

دسترسی جمعیت‌های ساکن در مناطق محروم و دورافتاده، کاهش مسافرت و جابجایی برای دسترسی به خدمات تخصصی پوست، کاهش قابل توجه بار کاری مراکز ارائه خدمات تخصصی پوستی و کاهش هزینه‌های درمانی برای بیمار و ارائه‌کننده خدمات می‌شود. (۱۴،۱۵)

برای این منظور سامانه‌های تشخیص بیماری‌های پوستی از راه به‌طور فزاینده‌ای گرایش به درخواست انتقال تصاویر دیجیتال به همراه ارجاع بیماران دارند. اما در این میان تصاویر دیجیتالی استفاده شده در این سامانه‌ها در بیشتر موارد دارای مشکلات اصولی در کیفیت تصاویر هستند. این مشکلات بخاطر نبود درک صحیح از مفاهیم ابتدایی و اصولی در تشخیص بیماری‌های پوستی می‌باشد. (۸،۱۶) باتوجه به اینکه هنوز مقاله چاپ شده‌ای در زمینه اصول تصویربرداری دیجیتال برای مقاصد مشاوره از راه دور بخصوص در حوزه تشخیص بیماری‌های پوستی از راه دور وجود ندارد این مقاله سعی دارد تا با شرح اصول عکاسی دیجیتال در رابطه با تصاویر درماتولوژی به منظور افزایش آگاهی متخصصان در این زمینه و در نتیجه بهبود اثر بخشی و بکارگیری آن در درمان بیماری‌های پوستی از راه دور شود.

مشخصات و ویژگی‌های فنی:

جنبه‌های فنی مربوط به گرفتن تصاویر بسیار مهم می‌باشد. در واقع فردی که از ضایعه بیمار عکس برداری می‌کند در نقش چشمان پزشک متخصص می‌باشد و هدف او ثبت ویژگی‌های خاص و منحصر بفرد وضعیت پوستی و نمایش این سرنخ‌ها و یافته‌ها برای پزشک متخصص می‌باشد. (۱۷) بنابراین با استفاده از تکنیک‌ها و روش‌های مناسب تصویربرداری و بهینه ساختن کیفیت اطلاعات موجود در تصاویر، ما تلاش می‌کنیم تا دقت متخصصان بیماری‌های پوستی در ارائه تشخیص‌ها را به حداکثر برسانیم تا بدلیل مناسب نبودن تصاویر ضایعه، ارجاعات بالینی بیماران با شکست روبرو نشود.

گرفتن تصویر:

تصاویر دیجیتال اساس تشخیص بیماری‌های پوستی از راه دور به روش ذخیره و ارسال می‌باشد. یک تصویر دیجیتال مناسب می‌تواند نوع ضایعه را مشخص کرده و به همراه تاریخچه بالینی بیمار برای متخصصان بیماری‌های پوستی ارسال شود تا بتوانند تشخیص مناسبی برای آن ارائه کنند. (۱۸،۱۹) عامل کلیدی و مهم کیفیت تصاویر اخذ شده از ضایعات پوستی بیمار می‌باشد که نقش اساسی در میزان دقت و صحت تشخیص‌های ارائه شده توسط پزشک متخصص دارد. (۱۳)

دوربین:

برای اخذ تصاویر دیجیتال نیاز به یک دوربین دیجیتال داریم. طبق دستورالعمل منتشر شده توسط انجمن پزشکی از راه دور آمریکا، برای تصویر برداری باید از دوربین دیجیتال استفاده کرد چرا که در ثبت

رنگ‌ها، تنظیمات سفیدی^۱ و فوکوس^۲ از دستگاه‌های چند منظوره دیگر مثل رایانه‌های جیبی^۳ و دوربین تلفن همراه بهتر هستند. برای همین بهترین گزینه برای عکسبرداری از ضایعات پوستی دوربین دیجیتال می‌باشد. تنها زمانی می‌توان از این وسایل چند منظوره استفاده کرد که انتخاب دیگری نداشته و دوربین مورد نظر توانایی تصویر برداری با عکس‌های کیفیت بالا را داشته باشد.

ویژگی‌های دوربین دیجیتال مناسب:

الف. دارای حداقل وضوح ۶۰۰ X ۸۰۰ باشد، هرچند مقدار وضوح ۱۰۲۴X۷۶۸ و بالاتر ترجیح داده می‌شود.

ب. حداقل بزرگنمایی نوری سه برابر (۳X)

ج. دارای بودن فلاش

د. دارای بودن قابلیت عکسبرداری ماکرو^۴ با حداقل میزان فوکوس کمتر از ۱۰ سانتی متر.

ه. دارای قابلیت لرزش‌گیر دست: این ویژگی باعث می‌شود تا بدون توجه به تکان‌ها و لرزش‌های احتمالی دست در هنگام تصویر برداری تصاویر واضح‌تری داشته باشیم. (۲۰)

درجه وضوح^۵:

پیکسل عنصر اصلی ساختار تصاویر دیجیتال می‌باشد. تعداد کلی پیکسل در هر تصویر رزولوشن^۶ یا وضوح نامیده می‌شود. بنابراین تعداد بیشتر پیکسل‌ها برابر با شفافیت و وضوح بیشتر، ثبت جزئیات بیشتر و بزرگی حجم فایل‌های ایجاد شده در رایانه می‌باشد. (۲۱) از سال ۱۹۹۷ که اولین کاربردهای تشخیص بیماری‌های پوستی از راه دور به روش ذخیره و ارسال آغاز شد میزان وضوح دوربین‌های دیجیتال معمولی در حدود ۴۶۰×۴۸۰ پیکسل بود. از آن پس به سرعت میزان وضوح در دوربین‌های دیجیتال به سرعت افزایش یافت بطوریکه در کمتر از ۲۰ سال امروزه دوربین‌های معمولی در بازار تا ۱۴ مگاپیکسل قدرت وضوح دارند. (۱۵) اما سوال اساسی اینجاست که چه مقدار وضوحی برای تصاویر درماتولوژیکی مناسب است؟ در طی ۱۵ سال اخیر مطالعات مختلفی در حوزه تشخیص بیماری‌های پوستی صورت گرفته‌اند، که هر کدام مقادیر متفاوتی برای وضوح تصاویر پیشنهاد کرده‌اند. برای مثال بیتروف^۷ و همکاران در مطالعه‌ای که در سال ۱۹۹۷ انجام دادند، پیشنهاد کردند میزان وضوح تصاویر اخذ شده با دوربین دیجیتال باید حداقل ۵۱۲ × ۷۶۸ (تقریباً ۰/۴ مگاپیکسل) باشد تا جزئیات مربوط به وضعیت پوستی بیمار برای تشخیص بیماری‌های پوستی از راه دور مفید باشد. (۲۲)

^۱ White Balance

^۲ Focus

^۳ Personal Digital Assistant (PDA)

^۴ Macro

^۵ Resolution

^۶ Resolution

^۷ Bittorf

در سال ۱۹۹۹ راتنر^۱ در مطالعات خود این مقدار را برای دوربین‌های دیجیتالی حداقل ۷۶۸×۱۰۲۴ (حدود $۰/۸$ مگاپیکسل) ذکر کرد که تامین کننده کیفیت مورد نیاز می‌باشد. (۲۳) در مطالعه دیگری در سال ۲۰۰۶ میوت^۲ و همکاران پیشنهاد کردند که میزان وضوح $۱/۳$ مگا پیکسل (۹۶۰×۱۲۸۰) را برای تصویربرداری در تشخیص بیماری‌های پوستی کافی می‌باشد. (۱۱) پک^۳ نیز در مطالعات خود در سال ۲۰۰۸ میزان وضوح لازم برای تصاویر مربوط به تشخیص بیماری‌های پوستی را ۱۵۳۶×۲۰۴۸ اعلام کرد که تقریباً برابر با $۳/۱$ مگا پیکسل می‌باشد. (۹) در نهایت راهنمای منتشر شده توسط انجمن پزشکی از راه دور آمریکا^۴ در جدیدترین ویرایش خود که در سال ۲۰۱۲ منتشر شده است توصیه کرده که از دوربین دیجیتال با حداقل وضوح ۶۰۰×۸۰۰ (۰/۵ مگاپیکسل) استفاده شود. البته این مقدار به عنوان حداقل میزان وضوح گزارش شده است و استفاده از میزان وضوح بالاتر در صورت فراهم بودن زیرساخت‌های ارتباطی بلا مانع است. (۲۰)

تصویربرداری ماکرو:

ماکرو^۵ ویژگی در دوربین‌های دیجیتال می‌باشد که امکان عکسبرداری از اشیاء در فواصل نزدیک، بدون تاری و افت کیفیت تصویر را فراهم می‌کند. در تصویربرداری با استفاده از حالت ماکرو، جزئیات بسیار خوبی از ضایعات پوستی به نمایش گذاشته می‌شود که با چشم معمولی نمی‌توان دید. با فعال کردن حالت ماکرو در بیشتر دوربین‌های دیجیتال کامپکت^۶ می‌توان در فاصله ۵۰ تا ۸۰ سانتی‌متری از ضایعه عکس‌برداری کرد که برای اخذ بیشتر تصاویر مربوط به درماتولوژی مناسب و کافی است. (۲۱) قابلیت ماکرو فقط در زمانی استفاده می‌شود که قصد گرفتن تصاویر از فاصله بسیار نزدیک را دارید. هرگز نباید همزمان از حالت ماکرو و بزرگنمایی استفاده کرد. (۱۷) در عکاسی ماکرو بخاطر سرعت بسیار پایین شاتر، استفاده از یک پایه محکم برای عکاسی ایده بسیار خوبی است. بعلاوه عکس گرفتن با استفاده از زمان سنج^۷ دوربین مانع از لرزیدن دوربین و در نتیجه مانع از خراب شدن تصاویر می‌شود. نماد جهانی برای حالت تصویر برداری ماکرو شکل گل^۸ می‌باشد. (۲۴)

نورپردازی و استفاده از فلاش:

نورپردازی در تصویربرداری از ضایعات مربوط به بیماری‌های پوستی یک موضوع مهارتی می‌باشد. باید بیمار را در جایی دور از نور مستقیم و دور از پنجره قرار دهید تا به سوژه‌ی مورد عکاسی (بیمار) به طور مساوی از همه جهات نور برسد. نور کافی برای مشخص بودن و قابل شناسایی بودن ضایعه پوستی و ویژگی‌های آن ضروری می‌باشد. بهترین گزینه برای منبع نور، نور منتشر شده و غیر مستقیم می‌باشد. (نورمهتابی و یا لامپ

^۱ Ratner

^۲ Miot

^۳ Pak

^۴ American Telemedicine Association (ATA)

^۵ Macro

^۶ Compact

^۷ Timer

^۸ Flower

های با طیف نور معمولی بهترین انتخاب هستند. و حتی الامکان از نور های گداختی یا التهابی مثل نور پروژکتور و لامپ های گازی اجتناب شود). (۲۵)

مهمترین نکته در زمانی که از فلاش سرخود دوربین استفاده می شود این است که نباید بیش از حد دوربین را به سوژه یا مکانی که قرار است از آن عکس تهیه شود نزدیک کرد چرا که بازگشت نور فلاش باعث سفیدی بیش از حد عکس خواهد شد. (۲۰) برای اجتناب از تاثیرات منفی فلاش در حالت ماکرو که در بعضی مواقع سبب ایجاد سایه دوربین و لنز در تصویر و یا نوردهی زیاد و محو شدن جزئیات می شود دو راه حل وجود دارد:

الف. از حالت بزرگنمایی یا زوم استفاده کنید. به این صورت که کمی فاصله بگیرید و از فاصله بیشتری بر روی ضایعه زوم کنید و عکس بردارید تا از تاثیر فلش و سایه ایجاد شده دوربین و لنز جلوگیری شود.

ب. علاوه بر تصاویر کلوزآپ قبلی یک عکس کلوز آپ بدون استفاده از فلش بگیرید (اگر بدون استفاده از فلاش تار نمی شود). (۲۴)

بزرگنمایی!

قابلیتی در دوربین های عکاسی و فیلم برداری می باشد که با جابجا شدن عدسی های لنز و تغییر فاصله کانونی آن صورت می گیرد و سوژه را نزدیک تر و بزرگتر از فاصله و اندازه واقعی آن نشان می دهد. دو نوع بزرگنمایی وجود دارد: بزرگنمایی دیجیتال^۲ و بزرگنمایی نوری^۳. دوربین های دیجیتال دارای هر دو نوع بزرگنمایی اپتیک و دیجیتال هستند. (۲۶) آنچه که در مورد بزرگنمایی دوربین های دیجیتال اهمیت دارد میزان بزرگنمایی نوری آن است. در واقع، بزرگنمایی دیجیتال چیزی بیش از یک حيله بازاریابی نیست و تقریباً ارزشی ندارد. (۲۷) برای استفاده در درماتولوژی بزرگنمایی دیجیتال باید غیرفعال شود چون موجب از دست دادن کیفیت تصاویر می شود. ویژگی هایی که در تصویر برداری از ضایعات پوستی وجود دارد نزدیکی و مجاورت به بیمار می باشد که بزرگنمایی را یک ویژگی مورد نیاز در این نوع عکس برداری می کند. در بعضی دوربین های دیجیتال در صورتی که در حالت عکس برداری ماکرو از بزرگنمایی استفاده نشود بصورت خودکار بزرگنمایی مطلوبی ایجاد می کند. بنابراین توصیه شده است در عکس برداری درماتولوژیکی تنها زمانی که نیاز باشد از بزرگنمایی و آن هم تنها از بزرگنمایی اپتیکال یا نوری استفاده کنیم و هرگز از بزرگنمایی دیجیتال استفاده نکنیم. (۱۱)

پس زمینه^۴ تصویر :

^۱ Zoom

^۲ Digital Zoom

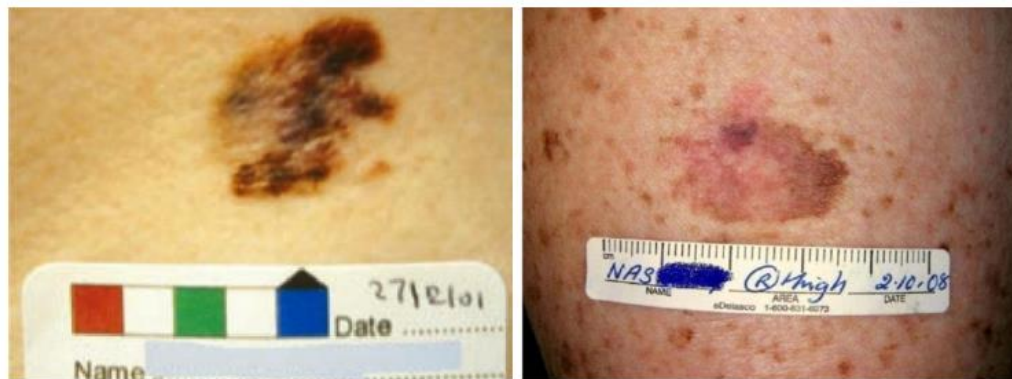
^۳ Optical Zoom

^۴ Background

یکی از موارد مهم در تصویربرداری بالینی اهمیت منطقه درگیر یا ضایعه می‌باشد. تأکید بر این است که ناهنجاری‌های کادر تصویر^۱ و عواملی که در پس زمینه موجب پرت کردن حواس یا بر هم زدن تمرکز می‌شود را حذف کنید. مثل قفسه کتاب، پرده های چند رنگ. برای زمینه عکس بهتر است از رنگ‌های طبیعی و بافت یکپارچه و بدون نقش و نگار یا خطوط بصورت عمود با زاویه دوربین استفاده شود. عکس باید در محیطی با پس‌زمینه کمرنگ و بی نور مثل جلوی دیوار یا پرده با پس زمینه مات، صاف و با رنگ ملایم و متمایز با رنگ پوست بدن استفاده شود. بیشتر متخصصان توصیه می‌کنند که یک سطح صاف و ساده به رنگ خاکستری، آبی روشن و یا سبز مات که نور را منعکس نکند مناسب است. مثل پارچه کتان). (۲۰، ۲۸)

استفاده از مقیاس :

در پس زمینه تصاویر گرفته شده از ضایعات پوستی باید از مقیاس‌های اندازه گیری و رنگ استفاده کرد. خاصیت این مقیاس‌ها دادن اطلاعات واقعی‌تر به پزشک متخصص می‌باشد. برای مثال استفاده از یک چارت رنگ ۲ در کنار ضایعه مورد عکسبرداری و در پس زمینه تصویر، سبب ایجاد درک صحیحی برای سنجش و تشخیص تغییرات رنگ پوست در محل ضایعه برای پزشک متخصصی که تصاویر را مشاهده می‌کند خواهد بود. همچنین استفاده از یک خط‌کش مندرج در زمینه عکس اجازه تخمین اندازه تقریبی ضایعه را به متخصص خواهد داد. (۱۷) شکل الف استفاده از مقیاس رنگ و اندازه را در تصاویر مربوط به ضایعات پوستی نشان می‌دهد.



شکل الف: استفاده از مقیاس اندازه و رنگ در تصاویر مربوط به ضایعات پوستی

تصاویر استاندارد (نماهای تصویربرداری)

مکان یا عضو عکسبرداری باید بصورت صاف و افقی بر روی زمین باشد. به طور کلی باید از ضایعه پوستی به صورت عمودی یا قائم عکسبرداری شود. برای گرفتن تصاویر خیلی نزدیک نمای اریب ترجیح دارد. اگر نمی‌توان از محل زخم یا ضایعه با دید مناسب و بصورت عمودی عکسبرداری کرد، باید بصورت اریب یا مایل عکسبرداری کرد. به طور کلی در دستورالعمل‌ها و مطالعات مختلفی که در این زمینه وجود دارد همه در مورد اصول زیر متفق القول هستند: برای تصاویر نمای کلی^۳(۱X) فلاش باید خاموش بوده و از فاصله ± 50 سانتی متری عکس

^۱ Clutter

^۲ Color chart

^۳ Overview

بررداری شود. برای تصاویر نمای نزدیک ۱ (۳X) باید حالت ماکرو فعال و فلاش در حالت خودکار باشد. در این حالت فاصله دوربین تا سطح مورد نظر برای عکس برداری باید ± 10 سانتی متر باشد. (۲۰،۲۸)

تعداد تصاویر لازم و شناسایی مناطق آناتومیکی :

تعداد تصاویر از هر ضایعه بیمار می تواند بین ۲ تا ۶ تصویر باشد. برای ضایعات کلی حداقل از سه فاصله مختلف عکس بگیرید. برای هر بیمار دارای ضایعه پوستی، حداقل یک تصویر با نمای کلی^۲ یا آناتومیکی بگیرید تا مکان، وسعت و توزیع ضایعه را نشان دهد. تصویر باید بصورتی اخذ شود که مناطق درگیر و مناطق مجاوری که درگیر نیستند نشان داده شود. برای مثال اگر ضایعه بر روی دستان بیمار می باشد و بیمار پیراهن آستین دار پوشیده، در کادر تصویر باید دست و بازو مشخص باشد تا محل شروع و خاتمه ضایعه مشخص باشد به طوریکه در کادر تصویر تمام ضایعه به همراه یک چهارم از منطقه سالم نشان داده شود از نمای متوسط تصویری بگیرید که نشان دهنده آرایش و ترکیب و شکل بندی ضایعه باشد. تعداد یک تا سه تصویر کلوزآپ^۳ یا از نزدیک که حالت و کیفیت ضایعه را نشان می دهد بگیرید. (۹)

برای ضایعات موضعی نیز حداقل از دو نقطه عکس بگیرید. دو تصویر که یکی از آنها نمای کلی بوده به همراه یک عکس از نزدیک که مرفولوژی ضایعه را نشان می دهد و بطور مایل با زاویه ۳۰ تا ۴۵ درجه نسبت به افق برداشته شده باشد. (۲۹،۳۰) هر تصویر با نمای کلی باید شامل دید استاندارد از مواضع آناتومیکی مورد نظر باشد. جدول شماره یک مکان های آناتومیکی و نماهای استاندارد مورد نیاز هر قسمت را نشان می دهد. (۱۷)

| ردیف | موضع آناتومیکی | نمای روبرو | نمای پشت | نمای چپ | نمای راست |
|------|-----------------|------------|----------|---------|-----------|
| ۱ | سر | √ | √ | √ | √ |
| ۲ | صورت | √ | x | √ | √ |
| ۳ | گردن | √ | √ | √ | √ |
| ۴ | بالاتنه | √ | √ | √ | √ |
| ۵ | بازو ها | √ | √ | X | x |
| ۶ | ران | √ | √ | √ | √ |
| ۷ | کشاله ران، باسن | √ | x | X | x |
| ۸ | دست ها | √ | √ | X | x |
| ۹ | پاها | √ | √ | X | x |

جدول شماره ۱: مکان های آناتومیکی و نماهای استاندارد مورد نیاز

مناطق قرینه :

اگر ضایعه یا مشکل پوستی عضوی خاص از بدن را درگیر کرده باشد باید کنترل کنید که بعضی از این مکان ها نیازمند عکس برداری از عضوهای دیگری بعنوان مکمل می باشد. برای مثال اگر ضایعه ای بر روی

^۱ Close up

^۲ Overview

^۳ Close up

دستها قرار دارد باید از پاها نیز تصویربرداری شود و همچنین از آرنجها و زانوها تا در صورت وجود نشانه هایی در اینجا از آنها نیز عکسبرداری شود. در جدول شماره دو زیر این مکان نشان داده شده اند.(۲۰)

| ردیف | اگر عضو درگیر : | شامل : | بررسی و تصویر برداری شود. |
|------|-----------------|---------------------------|---------------------------|
| ۱ | دست ها | پاها | آرنج ها و زانوها |
| ۲ | پاها | دست ها | کشاله ران |
| ۳ | آرنج ها | زانوها | پوست سر |
| ۴ | زانوها | آرنج | پوست سر |
| ۵ | پوست سر | صورت | زانوها و آرنج ها |
| ۶ | پشت زانوها | آنته کوبیتال ^۱ | گردن، صورت و دست ها |
| ۷ | ناخن ها | تمام ناخن های دست و پا | غشا مخاطی دهان |
| ۸ | کشاله ران | پاسن ها | دست ها و پاها |
| ۹ | صورت (ابروها) | X | پوست سر |

جدول ۲ - مناطق آناتومیک قرینه در تصویربرداری تشخیص بیماری های پوستی از راه دور

فشرده سازی :

یک دوربین دیجیتال بهترین تصویرش را در بالاترین میزان وضوح و کمترین فشرده سازی می گیرد. هر چند در زمان استفاده از فرمت های غیر فشرده، زمان زیادی صرف ضبط شدن تصویر روی حافظه دوربین می شود و فایل ایجاد شده نیز بسیار بزرگ خواهد بود. در دنیای عکاسی دیجیتال اکثریت فرمت^۲ JPEG را بعنوان فرمت استاندارد تصاویر پذیرفته اند. این فرمت نوعی از فشرده سازی را تعریف می کند که در آن زمان کمتری برای ثبت تصویر صرف می شود و فایل در اندازه مناسبی نگهداری می شود.(۳۱) در واقع مزیت اصلی این فرمت این است که بدون از دست دادن وضوح قابل ملاحظه ای اندازه عکس بطور چشمگیری کاهش یافته و فشرده می شود تقریباً با فرمت غیر فشرده قابل تشخیص نیست. در صورت استفاده از این فرمت با مقیاس تنظیمات متوسط (فشرده سازی با حداکثر مقیاس ۱:۲۰) فایل حاصل حاوی تصاویر با کیفیت و حداکثر جزئیات فایل اصلی بوده و مناسب برای چاپ، مشاهده، انتقال و ویرایش می باشد.(۳۲) جدول شماره سه به طور خلاصه اندازه تصاویر قبل از فشرده سازی و بعد از فشرده سازی در سه حالت مختلف را نشان می دهد.

^۱ Antecubital

^۲ Joint Photographic Experts Group

| حجم فایل به کیلوبایت Kb | | | | میزان وضوح (ابعاد تصویر) | | |
|-------------------------|-------------|------------|-------|-----------------------------|------|-------|
| JPEG | | | فشرده | غیر فشرده | افقی | عمودی |
| کیفیت پائین | کیفیت متوسط | کیفیت بالا | | | | |
| ۳۱ | ۴۶ | ۱۸۴ | ۳۰۷ | ۹۲۲ | ۶۴۰ | ۴۸۰ |
| ۴۰ | ۶۰ | ۲۴۱ | ۴۰۲ | ۱۰۲۷ | ۷۸۶ | ۵۱۲ |
| ۷۹ | ۱۱۸ | ۴۲۷ | ۷۸۶ | ۲۳۵۹ | ۱۰۲۴ | ۷۶۸ |
| ۱۳۱ | ۱۹۷ | ۷۸۶ | ۱۳۱۱ | ۳۹۳۲ | ۱۲۸۰ | ۱۰۲۴ |
| ۱۹۲ | ۲۸۸ | ۱۱۵۲ | ۱۹۲۰ | ۵۷۶۰ | ۱۶۰۰ | ۱۲۰۰ |
| ۱۱۲۱ | ۱۶۸۱ | ۶۷۲۴ | ۱۱۲۰۷ | ۳۳۶۲۰ | ۴۰۹۶ | ۲۷۳۶ |

جدول ۳: رابطه حجم تصویر با مقدار وضوح و فشردگی تصویر

مشکل تنظیم دوربین بر روی بالاترین کیفیت ایجاد فایل‌های با اندازه بسیار بزرگ می‌باشد که ممکن است نیاز به تغییر اندازه آنها به منظور سهولت در ارسال و انتقال الکترونیکی آنها می‌باشد. اگر قصد شما از گرفتن تصاویر ارسال بصورت الکترونیکی باشد باید کیفیت و یا اندازه را ۴۸۰×۶۴۰ در نظر بگیرید. (این مورد بستگی به سامانه و زیرساخت ارتباطی در دسترس می‌باشد). بسته به کیفیت دوربین تصاویر باید در محدوده حجمی ۱۰۰ تا ۳۰۰ کیلوبایت باشد. بیشتر سیستم‌های انتقال الکترونیکی دارای محدودیت حداکثری اندازه فایل‌ها می‌باشند. در بیشتر موارد برای سامانه‌های ذخیره و ارسال حجم پیام‌ها محدود به ۲۰۰۰ کیلوبایت می‌باشد که شامل پیام به همراه تصاویر ضمیمه می‌باشد که ۳۰۰ کیلوبایت شامل اطلاعات متنی پیام و برای ضمیمه‌ها نیز در حدود ۱۷۰۰ کیلوبایت در نظر گرفته شده است. (حدود پنج تصویر فشرده در اندازه ۱۲۰۰×۱۶۰۰ با حجم تقریبی ۳۰۰ کیلوبایت). (۲۸)

نتیجه‌گیری:

متخصصان بیماری‌های پوستی برای استفاده از سرنخ‌های بصری موجود در ضایعات پوستی به منظور ارائه تشخیص مطمئن و صحیح، آموزش دیده‌اند. اما در اغلب موارد افراد غیرحرفه‌ای (بیماران) که هیچ گونه آموزشی در این خصوص کسب نکرده‌اند و درک مناسبی از اینکه باید در مواجهه با یک ضایعه یا وضعیت پوستی به دنبال چه سرنخ‌هایی باشد، ندارند باید از ضایعات پوستی تصویر تهیه کنند. بنابراین نکته مهم و ضروری در تشخیص بیماری‌های پوستی از راه دور، ایجاد استانداردها و نکات فنی مهم و لازم برای گرفتن تصاویر پوستی می‌باشد تا هر فردی با رعایت این موارد قادر به تشخیص وسعت و اندازه وضعیت پوستی و تهیه تصاویر پوستی مناسب باشد و بتواند ویژگی‌های یافته‌ها را از طریق تصاویر دیجیتالی برای متخصصان بیماری‌های پوستی به تصویر بکشد. در واقع استفاده از تکنیک‌های مناسب تصویربرداری و بهینه ساختن کیفیت اطلاعات موجود در

تصاویر، به همراه استفاده از روش‌های فشرده‌سازی مناسب و استفاده از فرم‌های استاندارد اطلاعات بالینی موجب افزایش دقت متخصصان بیماری‌های پوستی در ارائه تشخیص‌های صحیح و مطمئن خواهد شد و در نتیجه امکان موفقیت و بازدهی این برنامه‌ها را دوچندان خواهد ساخت.

۱. Eminovic N, De Keizer NF, Bindels PJ, Hasman A. Maturity of Tele dermatology evaluation research: a systematic literature review. *Arch Dermatol*. ۲۰۰۷;۱۵۶(۳):۴۱۲-۱۹.
۲. Sood S, Mbarica V, Jugoo S, Dookhy R, Doam C, Prakash N, et al. What is Telemedicine? A collection of ۱۰۴ peer-reviewed perspective and theoretical underpinnings. *Telemed J E Health*. ۲۰۰۷;۱۳(۵):۵۷۳-۹۰.
۳. Zaali A. *Telemedicine and Electronic Health*. Tehran: Shahid Beheshti University Medical Science ۲۰۰۸. ۲۷۳ p.
۴. Dyer J, Fieleke D, Edison K, Whited J. *Tele dermatology: current concepts and future directions*. *Expert Review of Dermatology*. ۲۰۱۰;۵(۵):۵۷۹-۸۶.
۵. Wotton R. *Telemedicine and Developing countries-successful implementation will require a shared approach*. *Telemed Telecare*. ۲۰۰۱;۷(۱):۱-۶.
۶. Eminović N, De Keizer N, Wyatt JC, Ter Riet G, Peek N, Van Weert H, et al. *Tele dermatologic consultation and reduction in referrals to dermatologists: a cluster randomized controlled trial*. *Arch Dermatol*. ۲۰۰۹;۱۴۵(۵):۵۵۸-۶۴.
۷. Romero G, Garrido J, Garcia M. *Telemedicine and Tele dermatology: concepts and applications*. *Actas Dermosifiliogr*. ۲۰۰۸;۹۹(۸):۵۰۶-۲۲.
۸. Massone C, Wurm E, Hofmann R, Soyer H. *Tele dermatology: an update*. *Semin Cutan Med Surg*. ۲۰۰۸;۲۷(۱):۱۰۱-۵.
۹. Pak H. *Dermatology In: Nina Antoniotti AB, Ausan Dimmic, Elizabeth Krupinski, editor. Tele dermatology :A User's Guide: Cambridge University; ۲۰۰۸.*
۱۰. Mehdizadeh H, Ayatollahi H, Esmail A, kamkar M, editors. *Tele dermatology: Comparison of diagnostic reliability and accuracy with face-to-face consultations*. Amir Kabir University-First Telemedicine Conference; ۲۰۱۳; Tehran.
۱۱. Miot HA, Paixao MP, Paschoal FM. *Basic of digital photography in Dermatology*. *An Bras Dermatol*. ۲۰۰۶;۸۱(۲):۱۷۴-۸۰.
۱۲. Baze M. *Application and evaluation of tele dermatology in an underserved area of Honduras*. [Phd dissertation]. Blacksburg, virginia: Blacksburg; ۲۰۱۱.
۱۳. Romero G, Sánchez P, García M, Cortina P, Vera E, JA. G. *Randomized controlled trial comparing store-and-forward tele dermatology alone and in combination with web-camera videoconferencing*. *Clin Exp Dermatol*. ۲۰۱۰;۳۵(۳):۳۱۱-۷.
۱۴. Wotton R, Bahaadinbeigy K, Hailey D. *Estimating travel reduction associated with the use of telemedicine*. *BioMedCentral BMC Health Service Research*. ۲۰۱۱;۱۱(۱):۱۸۵.
۱۵. Mehdizadeh H. *Developing a Tele dermatology System in a Nursing Home [Master Thesis]*. Tehran: Tehran University of Medical Science; ۲۰۱۳.
۱۶. Soyer HP, Binder M, Smith AC, Wurm EM. *Telemedicine in dermatology*. Berlin: Springer; ۲۰۱۲. ۱۹۷ p.
۱۷. Kurpinski E, Burdick A, Pak H, Bocachica J, Edison K, Goldyne M, et al. *American Telemedicine Associations practice guidelines for tele dermatology*. *Telemedicine and e_Health*. ۲۰۰۸;۱۴:۲۸۹-۳۰۲.
۱۸. Heffner VA, Lyon VB, Brousseau DC, Holland KE, Yen K. *Store-and-forward tele dermatology versus in-person visits: a comparison in pediatric tele dermatology clinic*. *J Am Acad Dermatol*. ۲۰۰۹;۶۰(۶):۹۵۶-۶۱.
۱۹. Kanthraj GR, Srinivas CR. *Store and Forward Tele dermatology*. *IJDVL (Indian Journal of Dermatology, Venereology and Leprology)*. ۲۰۰۷;۷۳:۵-۱۲.
۲۰. McKoy K, Norton S, Lappan C, Armstrong A. *Quick guide to Store-Forward Tele dermatology for referring providers*. *Store and forward tele dermatology: American Telemedicine Association (ATA)*; ۲۰۱۲.
۲۱. Kaliyaden F, Manoj J, Venkitakrishnan S, Dharmaratnam DA. *Basic digital photography in dermatology Indian journal dermatol venereal leporl* ۲۰۰۸;۷۴(۵):۵۳۲-۶.
۲۲. Bittorf A, Fartasch M, Schuler G, T. D. *Resolution requirements for digital images in dermatology*. *J Am Acad Dermatol*. ۱۹۹۷;۲:۱۹۵-۸.

۲۳. Ratner D, Thomas C, D. B. The use of digital photography in dermatology. *J Am Acad Dermatol*. ۱۹۹۹;۴۱:۷۴۹-۵۶.
۲۴. Story D. *Digital Photography*. Third ed. Cambridge: O'REILLY; ۲۰۰۵. ۱۷۶ p.
۲۵. Viopio V, Lamminen H, R. W. Lighting and colour in digital photography in Teledermatology. Royal Society of Medicine press. ۲۰۰۲;۴:۲۷-۴۰.
۲۶. Long B. *Complete Digital Photography*. Sixth ed. Boston: Course Technology PTR; ۲۰۱۱. ۶۲۴ p.
۲۷. Kelby S. *The Digital Photography Book* San Francisco: Peachpit Press; ۲۰۰۶. ۲۱۹ p.
۲۸. Waikato DHB. Guidelines for the purchase and set up of digital cameras. In: board WDh, editor. ۱ ed: Pinnacle; ۲۰۰۹.
۲۹. Waikato DHB. Guidelines for Taking Good Pictures for Clinical Use In: Board WDh, editor. ۱ ed: Pinnacle; ۲۰۰۹.
۳۰. See A, Lim AC, Le K, See Aj, SP. S. Operational teledermatology in Broken Hill, rural Australia. *Australas J Dermatol*. ۲۰۰۵;۴۶:۱۴۴-۹.
۳۱. Brown M. *Advanced Digital Photography*. illustrated ed. Clontarf,N.S.W: Media publishing pty Ltd ۲۰۰۴.
۳۲. Maass M, Kiuru A, Korman M. Effectiveness of radiological image data compression. *telemed j E-Health*. ۲۰۰۱;۷:۲۶۷-۷۱.